


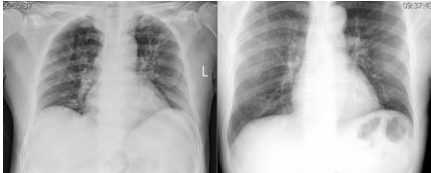


病例討論記錄單

115年 07月 29日 第1頁/共1頁

<p>主治醫師：余明治 病歷號：1*****2 姓名：許*祥</p>	<p>75 歲男性最近有咳嗽現象，在衛生所追蹤 CXR 異常通報 R/O TB 轉入，現先給抗生素，待痰抹及 PCR 中，問 TB 嗎？</p> 
<p>主治醫師：張哲華 病歷號：0*****8 姓名：張*生</p>	<p>91 歲男性有高血壓，因喘、咳嗽、腳腫，肺部有積水，抽水 Total Protein<3(g/dl)，抽完又長做驗 Pleural effusion AFS(-)、PCR(-)做 CT，問像 TB 嗎？</p> 
<p>主治醫師：白冠壬 病歷號：1*****6 姓名：A*****E</p>	<p>29 歲女性，菲律賓籍移工，來台 1-2 年建檢 CXR 異常，近兩周有些咳嗽有痰，Curam 治療中，問 CXR 像 TB 嗎？</p> 
<p>主治醫師：白冠壬 病歷號：0*****1 姓名：葉*清</p>	<p>65 歲男性有抽菸已戒，喘、有痰 CXR 異常，再北醫有檢查，病理：CT GUIDED BIOPSY OF LUL LESIONS IN TMUH (2018/11):NECROTIZING GRANULOMATOUS INFLAMMATION，NO BACILLI WAS；現 AFS(-)、PCR(-)，比較 CXR 有變化，問要做 CT 嗎？</p> 
<p>主治醫師：曾羽田 病歷號：1*****0 姓名：紀*合</p>	<p>新北市政府衛生局三重區衛生所來文問 TB 接觸者 CXR ？</p> 