


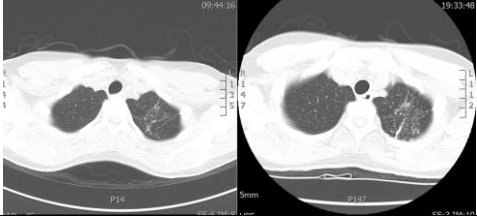


# 病例討論記錄單

115年 07月 22日 第1頁/共1頁

<p>主治醫師：白冠壬 病歷號：1*****4 姓名：曾*蘋</p>	<p>22 歲女性做接觸者檢查無 TB 病史，CXR 異常，AFS(-)PCR(-)建議與病人討論切片，病人不想做侵入性治療問要先當 TB 治療嗎？</p> 
<p>主治醫師：余明治 病歷號：1*****3 姓名：T****GN****I</p>	<p>33 歲男性越南籍外勞，因健檢 CXR 異常就醫，待痰檢中，問 Ca 或 TB？</p> 
<p>主治醫師：余明治 病歷號：0*****8 姓名：方*廷</p>	<p>59 歲男性尿毒症洗腹膜透析病人，因 預計到美國換腎，測 T.T Test 之前是(-)最近再測(+)問要 LTBI 治療嗎？</p> 
<p>主治醫師：余明治 病歷號：1*****2 姓名：郭*璋</p>	<p>35 歲女性 MDR-TB 病人，去年 12 月轉入治療，2 個月痰陰轉，CXR 改善，用藥過程中 CS 因情緒不佳停用，TBN 肝功能異常停用，KM 已打 8 個月，病人拒 Clofazimine，預計停 KM，只剩 EMB+PZA+Moxi 問建議？</p> 
<p>主治醫師：林毓庭 病歷號：1*****4 姓名：王*三</p>	<p>臺北市衛生局來文問接觸者 CXR 有無 TB 病灶？</p> 