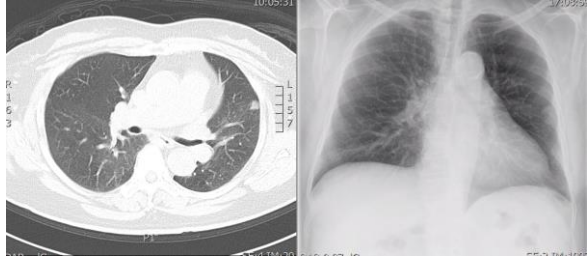

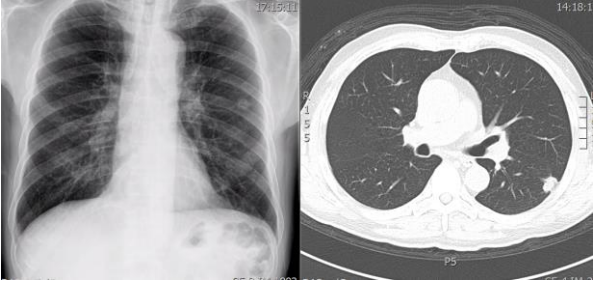



病例討論記錄單

115年07月15日第1頁/共1頁

<p>主治醫師：白冠壬 病歷號：0*****6 姓名：段*雀</p>	<p>61 歲女性無抽菸，咳嗽有痰就醫，CXR 異常給抗生素治療後無改善做 CT：1CM nodule lesion at LUL 問要切片嗎？</p> 
<p>主治醫師：張哲華 病歷號：1*****0 姓名：林*雪</p>	<p>85 歲女性咳嗽有痰半年，無發燒，給抗生素無改善，做 CT、AFS(+),PCR(+)?</p> 
<p>主治醫師：張哲華 病歷號：0*****9 姓名：康*三</p>	<p>62 歲男性咳嗽有痰，CXR 異常做 CT，問像 Ca 嗎？已找胸外</p> 
<p>主治醫師：許原彬 病歷號：0*****5 姓名：周*佐</p>	<p>臺北市衛生局來文間接觸者 CXR 有無 TB 病灶？</p> 
<p>主治醫師：林賢君 病歷號：0*****6 姓名：戴**美</p>	<p>臺北市衛生局來文間接觸者 CXR 有無 TB 病灶？</p> 