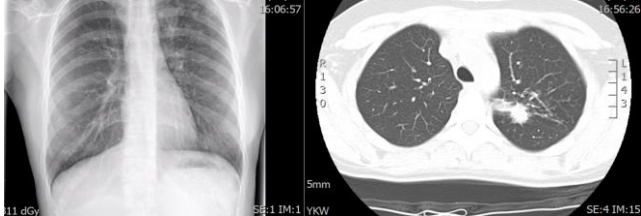

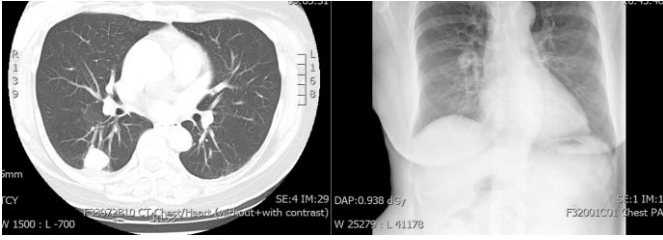
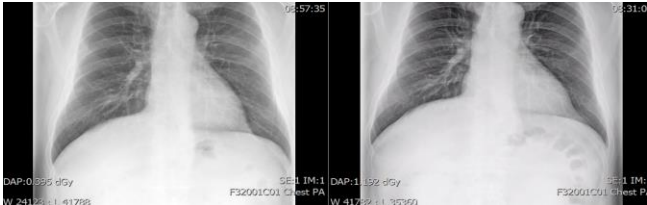


<p>主治醫師：余明治 病歷號：1***** 姓名：林*</p>	<p>27歲女性有DM病史，因MDR-TB轉入本院，7月驗痰抹陽，藥敏：低劑量INH,RMP,EMB,SM,PZA,Levo,Moxi,RFB, Ethionamide，病人本身有憂鬱問題，也不想變黑的副作用，有經濟壓力一直表示要出院，問建議？</p> 
<p>主治醫師：白冠壬 病歷號：0*****5 姓名：劉*輝</p>	<p>30歲男性無症狀，來做接觸者檢查CXR放射科表示有異常，上週論建議病人回診照Chest Lordotic view，問有問題嗎？</p> 
<p>主治醫師：張哲華 病歷號：0*****1 姓名：黃*涵</p>	<p>61歲女性健檢CXR異常，做CT？</p> 
<p>主治醫師：白冠壬 病歷號：0*****9 姓名：王*武</p>	<p>55歲男性健檢異常追蹤，問異常嗎？</p> 
<p>主治醫師：李枝新 病歷號：0*****1 姓名：詹*靜</p>	<p>27歲女性因胸痛及咳血就醫，驗AFS(-)、PCR(-)問像TB嗎？</p> 