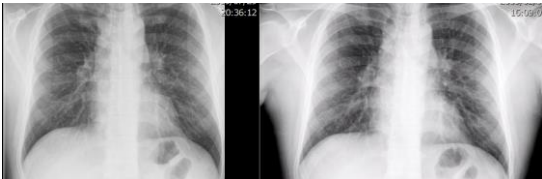





<p>主治醫師：余明治 病歷號：0*****7 姓名：蘇*弘</p>	<p>36 歲男性無症狀、無抽菸史，因健檢 CXR 異常就醫，14 年前有照過 CXR 問比較 14 年前 CXR 有變化嗎？要做 CT 嗎？</p> 
<p>主治醫師：李枝新 病歷號：1*****9 姓名：G*****AS**A</p>	<p>23 歲女性泰國籍學生，來台一年多，因咳血 3 天就醫，驗 AFS(-)、PCR(-)、Bronchial Washing AFS(-)，之前無 TB 病史，影像學像 TB，問依 TB 治療合理嗎？</p> 
<p>主治醫師：林賢君 病歷號：1*****3 姓名：張*川</p>	<p>71 歲男性因心悸、胸痛就醫，CXR 異常做 CT R/O TB，收住院驗 AFS(+)/PCR(+)通報 TB 治療，但個案有其他症狀腹部越來越大、腳水腫，做 A+PCT R/O 腹膜炎，抽腹水 AFS(-)照會 GS 建議開刀，但病人痰抹仍陽，問 TB 藥吃多久才合適開刀？另若治療 1-2 後個案復水改善是否可回推也是結核導致腹膜炎？哪還需開刀嗎？</p> 
<p>主治醫師：林賢君 病歷號：0*****3 姓名：陳*華</p>	<p>61 歲男性有抽菸史，自 4 月以來斷續因咳嗽就醫，先給 Curam 治療後臨床改善，CXR 也改善，5 月又咳陸續換過抗生素都無效，做 CT：Numerous tiny nodules with tree-in-bud appearance in bilateral lungs with enlarged mediastinal lymph nodes. Differential diagnosis: lymphoma, sarcoidosis, miliary TB, metastasis，查 TB 目前無發現，問建議？</p> 
<p>主治醫師：李枝新 病歷號：1*****8 姓名：郭*然</p>	<p>40 歲男性無症狀，104 年 CT 有 GGO 現象常規追蹤，在追蹤過程中 CT 病灶會移動，有 ANA40(+)轉風免科檢查，CEA(-)、CA199(-)問建議？</p> 